

- la scintigrafia miocardica che valuta eventuali zone ischemiche del muscolo cardiaco dopo sforzo e a riposo;

- la scintigrafia con metaiodobenzilguanidina per studiare le terminazioni nervose adrenergiche del miocardio.

Primi soccorsi nell'arresto cardiaco

Relatore: **dott. Massimo Borelli**

Direttore Struttura Complessa di Anestesia e Rianimazione

In caso di arresto cardiaco sostenuto da una fibrillazione ventricolare è possibile applicare una sequenza di manovre rianimatorie che permettono di sostenere le funzioni vitali del paziente fino al momento della defibrillazione. Verranno presentati, illustrati ed analizzati i vari momenti del soccorso dal riconoscimento dell'arresto cardiaco al massaggio cardiaco esterno alla defibrillazione.

Tutto questo nella speranza che la comprensione delle problematiche stimolino la voglia di approfondimento e di formazione più approfondita nei partecipanti all'incontro.



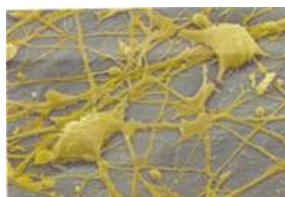Si farà successivamente, in altre giornate, una visita guidata alla Struttura Complessa di Medicina Nucleare e alla Struttura di Elettrofisiologia dell'Azienda Ospedaliera di Treviglio-Caravaggio, dove verranno illustrati i principi di funzionamento delle macchine e delle strumentazioni.

Fondazione Livia Tonolini
per la didattica e la divulgazione delle discipline scientifiche

Fondazione Livia Tonolini
per la didattica e la divulgazione delle discipline scientifiche

Sede operativa e presidenza
Via Boito, 1 – 24047 Treviglio (Bg)
Telefono: 0363 48394
e-mail: fondazione@fondazionetonolini.org
<http://www.fondazionetonolini.org>

Per diventare sottoscrittori od offrire la propria collaborazione alle attività della Fondazione, si invita a contattare la presidenza



Fondazione Livia Tonolini

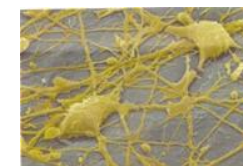

Club UNESCO di Treviglio-Bergamo "Il Caravaggio"
Membro della Federazione Italiana
dei Club e Centri UNESCO
Associata alla Federazione Mondiale

Date e sedi del Convegno

16 marzo 2013
h. 9.00-11.00
I.T.I.S. A. Righi
Via Caravaggio, 52
24047 Treviglio (Bg)

23 marzo 2013
h. 9.00-11.00
Liceo Statale G. Galilei
Via S. Francesco, 63
24043 Caravaggio (Bg)



Fondazione Livia Tonolini



Club UNESCO di Treviglio-Bergamo "Il Caravaggio"
Membro della Federazione Italiana
dei Club e Centri UNESCO
Associata alla Federazione Mondiale

La Fondazione Livia Tonolini per la didattica e la divulgazione delle discipline scientifiche, l'Azienda Ospedaliera di Treviglio Caravaggio e il Club UNESCO "il Caravaggio" di Treviglio-Bergamo

organizzano il convegno

Innovazione nella diagnostica del sistema cardiocircolatorio

Scienza e tecnologia al servizio della salute

- Presentazione del convegno**
prof. Franco Tonolini
Presidente della Fondazione Livia Tonolini
- Elementi di anatomia del cuore**
Relatore: **dott.ssa Samanta Bodrato**
Dirigente medico Struttura Complessa di Medicina Nucleare
- Metodi diagnostici delle aritmie**
Relatore: **dott.ssa Giuseppina Belotti**
Responsabile Struttura di Elettrofisiologia
- Le macchine diagnostiche per immagine**
Relatore: **dott. Edoardo Facchi**
Direttore Struttura Complessa di Medicina Nucleare
- Primi soccorsi nell'arresto cardiaco**
Relatore: **dott. Massimo Borelli**
Direttore Struttura Complessa di Anestesia e Rianimazione



AZIENDA OSPEDALIERA
TREVIGLIO

Sistema Sanitario Regione Lombardia

Elementi di anatomia del cuore

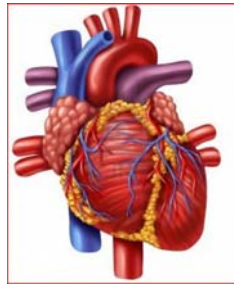
Relatore: dott.ssa Samanta Bodrato

Dirigente medico Struttura Complessa di
Medicina Nucleare

Nel corso dei secoli, al cuore sono state attribuite diverse funzioni; considerato anticamente come il centro dell'intelletto, poi come centro della forza, del coraggio ed infine delle passioni e dei sentimenti. Ancora oggi, pur conoscendone in realtà fisiologia e funzioni, la rappresentazione simbolica dell'amore è un cuore. Affronteremo la descrizione anatomica del cuore, organo cavo fibromuscolare localizzato nel mediastino, collegato al resto del corpo con quattro grossi vasi: l'aorta, l'arteria polmonare e le vene cave.

"Sede" centrale della circolazione funge da pompa capace di produrre una pressione sufficiente a permettere la circolazione sanguigna.

Concluderemo con cenni su circolazione e innervazione cardiaca.



Anatomia del cuore

Metodi diagnostici delle aritmie

Relatore: dott.ssa Giuseppina Belotti

Responsabile Struttura Elettrofisiologia

Il campo delle aritmie cardiache ha visto negli anni un progressivo evolvere delle metodiche utili alla formulazione di diagnosi sempre più accurate e che sono alla base del trattamento appropriato ed efficace anche delle aritmie più complesse.

L'elettrocardiogramma è stato il primo strumento utilizzato per la registrazione della attività elettrica del cuore ed è stato inventato nel 1903 da W. Einthoven che per tale motivo ha ricevuto il premio Nobel per la Medicina nel 1924.

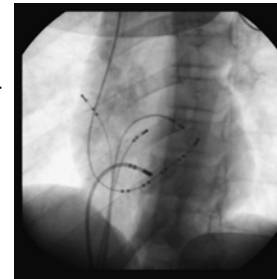
La registrazione dei segnali elettrici "esterni" è poi divenuta possibile anche per tempi più prolungati mediante sistemi di registrazione prolungata (es. Holter 24h) o sistemi di Loop Recorder che mantengono in memoria solo gli eventi che rispondono a determinati criteri scelti a priori e pertanto consentono registrazioni molto prolungate, anche anni.

Dal segnale elettrico "esterno" del tracciato ECG, la tecnologia ha consentito di arrivare a conoscere e a registrare anche i segnali endocavitari attraverso elettrocateri posizionati all'interno delle camere cardiache.

La possibilità poi di effettuare opportune stimolazioni cardiache attraverso questi elettrocateri ha reso anche possibile "scatenare" le aritmie patologiche, valutarne la sede ed eventualmente eliminarle mediante le metodiche di ablazione transcateretere.

Tutto ciò viene reso possibile grazie ad una complessa apparecchiatura chiamata Poligrafo che registra e mostra contemporaneamente diverse tracce elettriche endocavitare.

A questa metodica si è affiancata negli ultimi anni anche la possibilità di rappresentare segnale elettrico in colore in dipendenza dal suo voltaggio e del suo intervallo elettrico di presentazione, consentendo di costruire delle mappe "elettroanatomiche" di voltaggio e di propagazione dello stimolo elettrico all'interno delle camere cardiache durante l'aritmia clinica.



Elettrocateri

Le macchine diagnostiche per immagine

Relatore: dott. Edoardo Facchi

Direttore Struttura Complessa di Medicina Nucleare

Fino all'inizio dell'ottocento gli esami compiuti sull'organo venivano effettuati su cadavere, mancava uno strumento in grado di "sentire" i battiti cardiaci, fino all'invenzione dello stetoscopio.

Da allora numerosi passi sono stati fatti e ad oggi esistono numerosi strumenti diagnostici per indagare quest'organo:

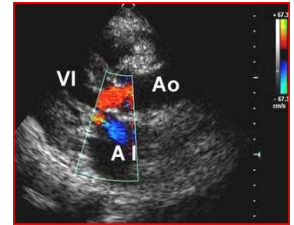
- l'elettrocardiogramma che valuta l'attività elettrica del cuore;

- l'ecocardiogramma che sfrutta gli ultrasuoni per valutare le dimensioni, la forma e il movimento cardiaco;

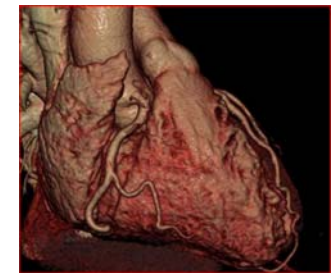- la coronarografia che studia le coronarie che sono le arterie che portano sangue al muscolo cardiaco;

- l'angiocardiografia per la misura delle pressioni cavitare;

- la risonanza magnetica nucleare per valutare forma e funzione degli atri e dei ventricoli in quei pazienti con cardiomiopatie congenite e per eseguire una corretta diagnosi di patologie dell'aorta;



Ecocardiogramma



TC multistrato